1912

Über einen Fall von multipler Neurofibromatose

(v. Recklinghausen'scher Krankheit)

mit angeborenen Veränderungen des Knochensystems und Elephantiasis der linken oberen Extremität.

Inaugural-Dissertation

zur

Erlangung der Doktorwürde

der

hohen medizinischen Fakultät

der

Friedrich-Alexanders-Universität Erlangen

vorgelegt von

Hermann Adolf Staehler

aus Bergzabern.

Tag der mündlichen Prüfung: 24. Juli 1912.

Erlangen.

K. B. Hof- u. Universitäts-Buchdruckerei von Junge & Sohn.

1912.

32

Gedruckt mit Genehmigung der hohen medizinschen Fakultät der Universität Erlangen.

Referent: Herr Professor Dr. Hauser.

Dekan: Herr Professor Dr. Jamin.

Meinen Eltern

in Liebe und Dankbarkeit

zum 31. August 1912.

Als Begründer der heute gültigen Lehre von der Neurofibromatose sehen wir Virchow und von Recklinghausen an. Nach letzterem wird die Krankheit auch als v. Recklinghausensche Krankheit bezeichnet.

Virchow hat in seinem Werk: „Die krankhaften Geschwülste“ zum erstenmal die verschiedenen Formen der Elephantiasis scharf definiert. Auf seine Beobachtung hin, daß bei den elephantiastischen Formen die Hüllen der Nerven, Gefäße und Haarfollikel in größerer Erstreckung oder in kleineren Knoten an der Verdichtung teilnehmen, daß in die kutanen und subkutanen fibrösen Knoten Nerven eintreten, suchten andere einen Zusammenhang zwischen den Hautfibromen und den peripherischen Nerven.

v. Recklinghausen gelang es, die Nervenfasern in die weichen Hautfibrome hinein genau zu verfolgen und dabei festzustellen: „Die Bindegewebsentwicklung gruppiert sich zu allererst um die kutanen Nervenzüge. Die bindegewebigen Hüllen der Nerven, außer ihnen auch die Scheiden der Gefäße, namentlich auch die bindegewebige Hülle der Schweißkanäle, selbst der Schweißdrüsen und schließlich das den Haarsack umgebende Bindegewebe sind an dem Aufbau der Tumoren beteiligt. In den jüngsten Knötchen sind noch intakte Nervenfasern nachweisbar, die an der einen Seite eintreten und durch ihre Masse hindurch verlaufen. In den alten größeren Tumoren fehlen sie vollständig, was

sich daraus erklärt, daß die Nervenfasern in den vorgeschrittenen Neubildungen erst mit ihrem Wachstum zugrunde gehen, daß also auch sie ursprünglich Neurofibrome darstellten."

Die Pachydermatocele reihte v. Recklinghausen den multiplen Fibromen an, hielt es aber für wahrscheinlich, daß sie nicht durch Ausbreitung einer neuromatösen Geschwulst bedingt sei, daß es sich vielmehr um die Folge einer Vernichtung des Nerveneinflusses auf die Ernährung der Hautgewebe, um trophische Störungen neuroparalytischer Natur handle, welche zu einer Hypertrophie der Haut führe.

Jordan zog die weiter oben erwähnte Einheit der Erscheinungen in Zweifel und nahm an: 1. eine Fibromatose der Nerven und 2. eine diffuse angiogene Fibromatose der Haut, des Subkutangewebes der Nerven, der Gefäßstämme der Muskeln. Beide Formen hielt er für den Ausdruck der gleichen fibromatösen Diathese.

Herczel gab zu, daß der erste Anstoß von den Nervenfasern ausgehe, ließ aber im weiteren Verlauf des Prozesses die Scheiden der Schweiß- und Talgdrüsen, sowie der Haarbälge an der Bindegewebsneubildung sich in hervorragender Weise selbständig und unabhängig von solchen Einflüssen beteiligen.

Während der letztgenannte Autor also wenigstens in bezug auf den Ursprung sich v. Recklinghausen noch nähert, geht Lahmann bedeutend weiter. Er unterscheidet vier Formen, nämlich Fibrome, die 1. von den Nervenscheiden, 2. von den Gefäßscheiden, 3. von den Drüsen der Haut und bindegewebigen Hüllen der Haarbälge ausgehen und 4. gemischte Formen.

Hürthle und Nauwerck schließen sich dagegen v. Recklinghausen vollständig an, indem sie gleich

Kriege, Westphalen und Pomorski feststellen, daß bei allgemeiner Fibrombildung an den Nerven die Bindegewebsentwicklung in den Hautknoten sich zu allererst um die kutanen Nervenzüge gruppiere und daß Schweißdrüsen und Haarbälge in keiner ursprünglichen Beziehung zu den Tumoren stehen. Während aber v. Recklinghausen die Pachydermatocele, wie oben erwähnt, als trophische Störung neuroparalytischer Natur ansah, weisen Hürthle und Nauwerck nach, daß es Fälle gibt, in denen multiple Fibrome in einem Nervengebiet durch eine Verbreitung der Bindegewebswucherung auf andere Gewebe der Haut nicht nur zur Bildung großer rundlicher Tumoren, sondern auch zu diffus ausgebreiteten, sowie zu lappige Hautfalten bildenden Elephantiasisformen führen können. Da nun v. Recklinghausen an der Tatsache, daß die Neurofibrome an den Nervenstämmen sich etablieren oder daß sie vorzüglich an der Haut auftreten oder daß beides gegeben ist, nur eine relative Differenz findet, wäre in Verbindung mit obigem die Lehre von der anatomischen Einheit der Lappenelephantiasis (Elephantiasis neuromatosa, fibromatosa) mit der Fibromatose der Haut erwiesen.

Das Krankheitsbild der multiplen Neurofibromatose setzt sich zusammen aus Nerventumoren, Hauttumoren und Pigmentation. Feindel und Oppenheim scheiden letztere nochmals in flächenartige und punktförmige Pigmentation. Regelmäßig läßt sich, wie aus der Literatur hervorgeht, die Gesamtheit der Erscheinungen nicht nachweisen. Gesichert wird die Diagnose schon durch die Fibrome der Nerven allein. Von den übrigen Symptomen können eins oder zwei fehlen, ohne daß das Gesamtbild wesentlich geändert wird. In der Mehrheit der Fälle sind die Pigmentmäler die ersten, dem Auge

erkennbaren Zeichen eines fibromatösen Prozesses der Hautnerven. Aus dem fibromatösen Prozeß der Pigmentmäler entwickeln sich die als weiche Warzen, weiche Fibrome und Lappenelephantiasis beschriebenen Hautgeschwülste, deren Form durch Lokalisation, anatomische Verhältnisse und Wachstumsenergie der Geschwulstelemente bedingt ist. So sehen wir plumpe, schwer und schlapp herabhängende Wülste und Säcke an den verschiedenen Körperregionen entstehen.

Das Auftreten der multiplen Hautfibrome ist verschieden. Entweder entspricht die Verteilung der vielen größeren und kleineren Knoten dem Verteilungsgebiet eines Nerven oder es tritt die Fibrombildung an korrespondierenden Stellen auf oder es findet sich eine generelle Ausbreitung der fibrösen knotigen Wucherung über die ganze Körperoberfläche. Die fibrösen Knoten sitzen dabei teils im Corium, teils im Unterhautgewebe.

Eine Disposition zu dieser Krankheit ist wohl mit Recht anzunehmen. Nach v. Recklinghausen ist sie kongenitalen Ursprungs, doch können auch von außen kommende Einwirkungen auf die Zahl der auftretenden Fibrome und auf die Stärke ihres Wachstums von Einfluß sein. Ein Beweis hierfür ließe sich in dem 1901 von Wolff erwähnten Fall finden, in dem während der Gravidität einer 25jährigen I para ein Neuauftreten zahlreicher kleiner Tumoren beobachtet wurde. Wir selbst konnten bei unserm Patienten während des letzten Sommers eine stärkere Vermehrung und rascheres Wachstum der Neubildungen wahrnehmen als im vorangegangenen Winter.

Daß die Heredität eine ganz bedeutende Rolle spielt, hat schon v. Recklinghausen betont und zahlreiche Veröffentlichungen der Folgezeit haben dies be-

stätigt, ebenso wie den Nachweis des gleichen Autors, daß die betreffenden Individuen häufig irgendeinen Fehler der Haut, einen Nävus, mit auf die Welt bringen. Die Annahme, daß es sich um eine angeborene abnorme Anlage handelt, erfährt eine weitere Stütze durch Adrians Feststellung, daß mit der Neurofibromatose oft z. T. angeborene, z. T. nach der Geburt auftretende Veränderungen gepaart sind, die nicht direkt mit der Nervenscheidenerkrankung in Beziehung gebracht werden können, aber doch nicht als rein zufällig entstanden anzusehen sind, so z. B. Störungen des Intellekts, der Psyche, angeborene Anomalien der Genitalien, des Knochensystems, Zurückbleiben im Wachstum, Osteomalacie. Adrian selbst faßt die Neurofibromatose als eine Mißbildung im weiteren Sinne des Wortes auf, andere Autoren, wie Feindel und Oppenheim, halten sie für die Folge einer primären Mißbildung des Ektoderms. Verocay, der die neueste Arbeit über Neurofibrome veröffentlicht hat, führt den ganzen Prozeß auf eine frühzeitige embryonale Entwicklungsstörung zurück, welche Zellen betroffen haben kann, die fähig sind, Ganglien-, Glia- und Nervenfaserzellen zu liefern. Er betont, das Gewebe der multiplen Nerventumoren sei kein Bindegewebe, sondern ein eigenartiges neurogenes Gewebe. Als Bildner der Geschwülste seien die Nervenfaserzellen selbst oder entsprechende embryonale Zellen anzusehen, die möglicherweise nicht zum normalen Aufbau des Nervengewebes verwendet worden seien. Er schlägt für diese Geschwülste den Namen: „Neurinoma“ vor.

A. N., 40 Jahre alt, ehemaliger Tagner.

Anamnese.

Vater im Alter von 78 Jahren 1904 an unbekannter Krankheit gestorben. Mutter lebt noch und ist angeblich gesund. Abgesehen von zwei Stiefbrüdern hat er keine Geschwister. Ein ähnliches Leiden wie das seine soll in seiner Familie nicht vorgekommen sein.

Von Kindheit an bis zu seinem 17. Lebensjahr hat er an „Erbsyphilis" gelitten, die sich in Schorfen und Borken an den Lippenrändern und am Hinterkopf äußerte. Im 18. Lebensjahr hat er „infolge heftiger Erkältung mehrere Wochen lang an Kopfschmerzen gelitten, die von der rechten Stirnseite nach dem Hinterkopf ausstrahlten und manchmal so heftig wurden, daß er sich auf den Boden legen mußte, weil er nicht mehr gehen konnte". 23 Jahre alt, ließ er sich eine größere Geschwulst über dem linken Auge entfernen und mit 33 Jahren unterzog er sich einer Leistenbruchoperation. In diesem Alter ungefähr traten auch zum ersten Male krampfartige Schmerzen in den unteren Extremitäten auf, als deren Ursache er wiederholte starke Erkältungen infolge Übernachtens im Freien angibt. Einmal sei die rechte kleine Zehe so stark geschwollen gewesen, daß sie an Umfang der großen Zehe gleichkam. Vor 12 Jahren ließ er im Rücken eine Fibromexzision vornehmen.

Die linke Hand soll schon von Kindheit an ähnlich wie jetzt ausgesehen haben, doch war vom 20. Lebensjahr ab ein langsames Anwachsen der Handgeschwulst bemerkbar. Der Arm derselben Seite hat erst allmählich seinen jetzigen Umfang erreicht. Die 1894 zu Heidelberg entfernte Geschwulst über dem linken Auge hatte sich seit seinem 11. Lebensjahr langsam, aber

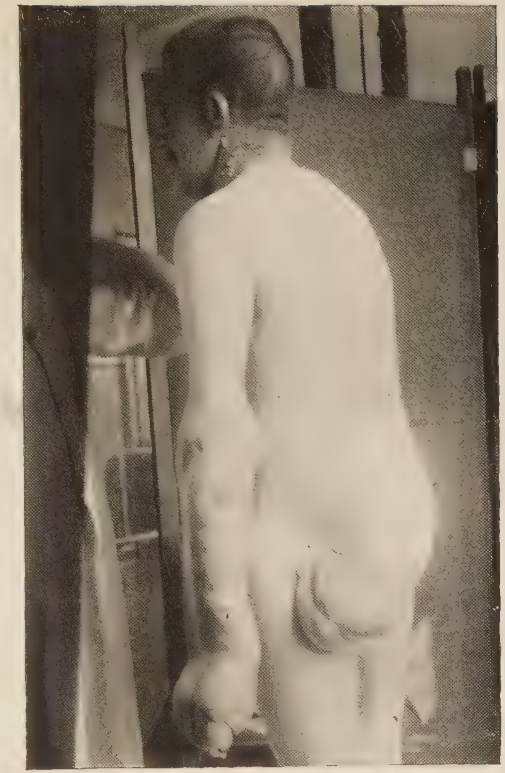

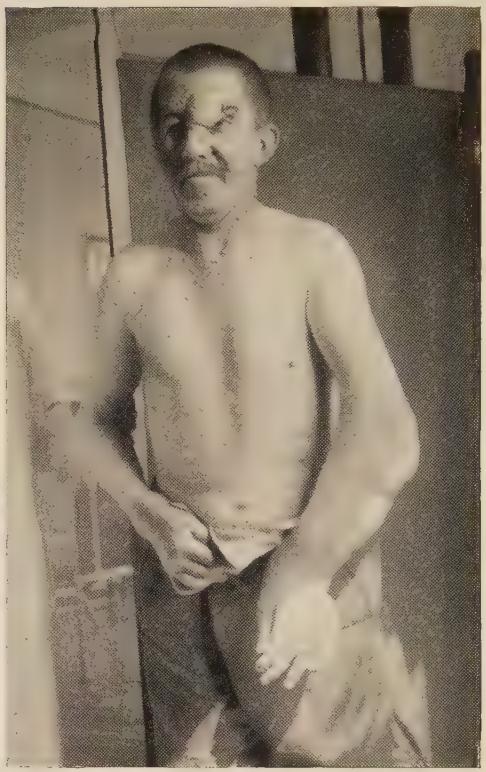

stetig wachsend entwickelt und hing von der Stirn über das obere Augenlid und einen Teil der Nase übergreifend als lappige Geschwulst herab, so daß der Blick des linken Auges nach rechts beschränkt war. Der kleine Finger der linken Hand war ihm bei der Arbeit sehr lästig geworden, da er vollständig schlotterte und infolgedessen öfters verletzt wurde. Er ging 1896 wieder nach Heidelberg, um ihn entfernen zu lassen, wurde aber kurz vor der Operation andern Sinns und lehnte den Eingriff ab. Die Hauttumoren waren, allerdings in geringerer Zahl und Ausdehnung, schon in seiner Kindheit vorhanden.

Die Anamnese erhebt nicht den Anspruch, vollständig zu sein. A. N. macht den Eindruck, als habe er aus den letzten 10 Jahren irgend etwas zu verbergen. In sehr leicht zu erweckendem Mißtrauen ist er bei eingehenderen Fragen gleich mit den Worten bereit: „Man könnte meinen, ich sei ein Verbrecher“ und bezeichnet in analoger Weise die Krankengeschichte als „Protokoll“ oder als „Steckbrief“. Eine Erklärung für dieses sonderbare Benehmen ließe sich z. T. in seinem vagabundenhaften Vorleben, z. T. in den Familienverhältnissen seiner Eltern finden, die allem Anschein nach recht traurige waren. Von seinem Vater will er überhaupt nichts wissen; der sei ein Lump gewesen. Seine Mutter bezeichnet er als Hure, ohne Scheu vor seinen Mitpatienten. Die Ehegatten sollen schließlich getrennt gelebt haben. Er selbst fand Beschäftigung in ländlichen Betrieben. Seine durch den mißgebildeten linken Arm herabgesetzte Arbeitsfähigkeit war in erster Linie der Grund gewesen, daß er dauernde Beschäftigung nicht finden konnte, zumal bei längerer Inanspruchnahme die linke Hand anzuschwellen pflegte.

Eine Neigung zum Wandern erfaßte ihn, er trieb sich in einem verhältnismäßig großen Teil Südwest- und Mitteldeutschlands herum und hat sich auch gelegentlich an Kliniken und Krankenhäusern vorgestellt, denn er ist sich wohl bewußt, ein „interessanter Fall“ zu sein.

Bei aller Gerissenheit, die er wohl größtenteils auf seinen Wanderungen sich erworben hat, ist doch ein mäßiger Grad von Schwachsinn nicht zu verkennen.

Status praesens.

Der im 40. Lebensjahr stehende Mann ist 1,71 m groß und wiegt $75^1/_4$ kg. Seine Gesichtsfarbe ist gebräunt, der Knochenbau kräftig, Muskulatur und Fettpolster sind mäßig entwickelt, die sichtbaren Schleimhäute zeigen normale Farbe.

Beim ersten Anblick fällt uns sofort die Entstellung des Gesichts auf. Eine Menge kleinerer linsen- bis kirschkerngroßer Knoten sind über die ganze Gesichtsfläche regellos zerstreut und geben im Verein mit den größeren, in der Folge zu beschreibenden Mißbildungen dem Mann ein — für den ersten Moment wenigstens — unheimliches Aussehen. Von der unteren Hälfte der linken Stirnseite hängt eine fünfmarkstückgroße, mäßig weiche und kugelsegmentartig vorspringende Geschwulst herab und verdeckt, mit einem kleinen Teil auf das obere Nasendrittel übergreifend, mehr als die Hälfte des linken oberen Augenlides. Inmitten dieser Geschwulst liegt eine von einer Operation herrührende Narbe, die an der linken Schläfe beginnend, der Richtung der Augenbraue folgt und mit dieser auf dem Nasenrücken endigt. Eine 10 cm im Durchmesser betragende diffuse Hautverdickung findet sich über dem rechten Ohr, mit dem größeren Teil ihrer Ausdehnung

mehr nach vorn gelagert und hart über dem oberen Rand der Ohrmuschel eine schlaffe, bleistiftdicke Falte bildend, die der ala maior des Keilbeins entsprechende Schädelpartie der rechten Seite ist gegenüber derselben Stelle links etwas eingesunken.

Die Augen werden mühelos und gleichartig geschlossen. Die Augäpfel stehen normal und sind frei beweglich. Die linke Pupille ist quer oval gerundet. Beide Pupillen sind mittelweit und reagieren träge, rechts mehr als links. Die Reaktion auf Akkommodation ist sehr gering, besonders links. Die rechte Papille hat enge Gefäße und zeigt starke temporale Abblassung. Farbensehen o. B.

Mehrere kleine Tumoren auf der linken Nasenseite vergrößern die Nase nach dieser Richtung, lassen aber die Öffnungen der Nase frei, so daß diese gleich weit sind.

Der Mund ist gerade. Mund spitzen, Lachen, Backen aufblasen geschieht in normaler Weise. Die Zähne sind nur teilweise erhalten und einzelne darunter kariös. Die oberen Schneidezähne sind an der unteren Kante halbmondförmig ausgebuchtet. Die herausgestreckte Zunge zeigt nach rechts. Gaumen und Zäpfchen weisen keinerlei Veränderungen auf, der Würgereflex fehlt. Besondere Erscheinungen der Geschmacks-, Gehör- und Geruchsorgane bestehen nicht.

Am Hinterkopf, etwas über dem linken seitlichen Rand des os occipitale findet sich eine $4^1/_2$ cm lange unregelmäßig von oben nach unten verlaufende Narbe mit streifiger Seitenstrahlung.

Die Gleichmäßigkeit des Gesichts ist durch den Tumor über dem linken Auge beeinträchtigt, der auch das Stirnrunzeln erschwert und die Lidspalte verkleinert erscheinen läßt.

Wie über das Gesicht, so zeigen sich auch über den Hals, den Rumpf und beide Arme verstreut Knötchen und Knoten in unregelmäßiger Ausdehnung von Stecknadelkopf- bis zu Nußgröße. Die größeren Gebilde werden später besonders erwähnt und in bezug auf Sitz und Größe bei den betreffenden Regionen des Körpers beschrieben werden. Die kleineren Tumoren sind mehr von bräunlicher, die größeren von bläulich-roter Farbe. Die einen ragen z. T. über die Haut hervor, dem Auge ohne weiteres erkenntlich, andere lassen ihren Sitz durch die veränderte Hautfarbe erkennen, wieder andere zeigen sich in großer Anzahl als blaßbraune Pünktchen und Flecken, oft nur bei näherem Zusehen wahrnehmbar, tiefer sitzende Tumoren findet erst die tastende Hand. In geringerer Menge erscheinen auch gelblich-braune, schlaffe Hautsäckchen von geringem Umfang, diese letzteren besonders an Brust und Nacken.

Die Kopfhaltung ist frei und ungezwungen, nur treten manchmal beim Reden, besonders in der Erregung, ruckweise Bewegungen des Kopfes auf. Auffällig ist das gänzlich unmotivierte Lachen, in das A. N. öfters während der Untersuchungen ausbricht. Er kann dafür keinen anderen Grund angeben als: „Ich muß jetzt halt lachen“.

In der Ruhelage sind keine Abnormitäten der Gliederhaltung bemerkbar mit Ausnahme der linken Hand. Der Stand der Schulterblätter und der Trochanteren ist beiderseits gleich. Die Wirbelsäule zeigt keinerlei Verkrümmung oder Versteifung. Der Thorax ist gut gewölbt, die Lungengrenzen sind gut verschieblich. Der Klopfschall ist normal, es bestehen beim Atmen keine Nebengeräusche. Die Herzgrenzen sind nicht verbreitert, die Herztöne rein. Der Puls ist regel-

mäßig, 84 p. min. Im Abdomen läßt sich keine Resistenz oder Druckempfindlichkeit nachweisen. Die Bauchdeckenreflexe sind lebhaft, der linke Testikel ist gegenüber dem rechten aufs Doppelte vergrößert, sein Reflex fehlt, doch ist dieser Umstand wohl auf die vor 6 Jahren erfolgte Leistenbruchoperation (Narbe in der linken Leistengegend) zurückzuführen. Der Stuhl ist stets angehalten. Der Urin ist frei von Eiweiß und Zucker.

Die Bewegungen des rechten Arms sind in jeder Beziehung frei, das Heben, wie das Ab- und Adduzieren der Beine, das Beugen und Strecken der Unterschenkel geschieht zwar langsam, aber ohne besondere Anstrengung, ebenso das Beugen und Strecken der Füße.

Die größten Veränderungen bietet der linke Arm dar. Schon das knöcherne Gerüst desselben weicht von der Norm ab. Das distale Ende des linken Humerus erscheint beim Befühlen gegenüber dem des rechten auf fast das Doppelte verdickt. Die Vorderarmknochen sind beide nach außen mäßig konvex gebogen, die Phalangen des kleinen Fingers sind stark gekrümmt. Noch mehr treten die Veränderungen der Weichteile in die Erscheinung. An der Innenseite des Oberarms finden wir hart über dem Ellbogengelenk eine mäßig weiche Verdickung unter der Haut mit einem nußgroßen harten Tumor in der Tiefe. Vom Ellbogengelenk ziehen sich, in der Hauptrichtung dem Verlauf der Ulma folgend, oben mit mehreren derben Knoten von Pflaumengröße beginnend, die Verdickungen in wechselnder, bald weicher, bald derber Konsistenz und verschieden von Umfang bis zur Hand und von hier ab diffus werdend in diese hinein, so daß der Ursprung des kleinen Fingers bis zur Mitte von einer Art weichem Wulst umgeben ist. Die Hand, abgesehen von den nachher eingehender

zu beschreibenden Fingern erscheint wie ein unförmig dicker, weicher Hautlappen. Folgende Maße werden zusammen mit den beigegebenen Bildern die Monstrosität verdeutlichen:

Umfang des linken Ellbogengelenks	37	cm
„ „ rechten „	30	„
„ „ linken Handgelenks	27½	„
„ „ rechten „	21	„
Größter Handumfang links	32	„
„ „ rechts	25	„ .

Die Entfernung vom Olecranon bis zur Spitze des Mittelfingers beträgt links 50 cm, rechts 49 cm.

Die Beweglichkeit des linken Ellbogengelenks ist beschränkt. Wohl kann der Arm bis zur Geraden gestreckt werden, beim Beugen aber erreicht der Vorderarm zum Oberarm einen Winkel von ca. 70°. Die Rotation des Vorderarms ist nur passiv und zwar in beschränktem Grade möglich.

Das Handgelenk ist im Sinn normaler Bewegungen stark gehemmt. Gewöhnlich wird die Hand in stumpfwinkeliger Dorsalflexion gehalten und manchmal, bei forcierten Bewegungen, sogar bis zum rechten Winkel mit dem Vorderarm dorsalflektiert. Volarflektieren kann N. die Hand nur bis zur Geradstellung von 180°. Bewegungsversuche darüber hinaus sind ihm selbst unmöglich, von anderer Seite unternommen verursachen sie ihm Schmerzen, so daß er bittet, dies zu unterlassen. Die Radial- und Ulnarflexion des Handgelenks ist nur passiv möglich. Die Metakarpalknochen sind schlappig verbunden und daher bedeutend leichter als an der rechten Hand gegeneinander verschiebbar.

Von den Fingern sind nur die drei mittleren in aktiven wie passiven Bewegungen frei. Der Daumen

kann mit sichtbarer Anstrengung gebeugt und gestreckt werden, während der fünfte Finger nur bei Feststellung der übrigen einige kleine Bewegungen im Sinn der Beugung und Streckung ausführen kann. Da dieses Glied aber durch das mächtige, es z. T. umgebende diffuse Gewebe von den anderen Fingern abgedrängt ist und im Metakarpophalangealgelenk schlottert, ist es nur hinderlich und leicht zufälligen Verletzungen ausgesetzt, wodurch die seinerzeitige Absicht N.s, ihn entfernen zu lassen, begreiflich erscheint. — Ödem dieser Extremität besteht nicht. Sie ist, dank der Beweglichkeit von Schulter- und Ellbogengelenk — wenn hier auch etwas reduziert —, sowie der drei mittleren Finger zu Verrichtungen grober Art noch gebrauchsfähig.

Der rechte Arm ist, von den Hauttumoren abgesehen, völlig normal. Am distalen Radiusende befindet sich an der Vorderseite eine teigig weiche Hautverdickung von Dreimarkstückgröße und geringer Erhabenheit. Die Reflexe beider oberen Extremitäten sind lebhaft. Das Ergreifen von Gegenständen ist nur durch die Mißgestaltung der linken Hand beeinträchtigt. Die Fingernägel beider Hände weisen keine besonderen Erscheinungen auf.

Die unteren Extremitäten bieten verhältnismäßig weniger Veränderungen dar gegenüber den anderen Partien des Körpers und auch diese nur in ihren oberen Teilen. An der Innenseite des rechten Oberschenkels in der Mitte fühlt man einen, in der Tiefe sitzenden derben, runden, gut abgegrenzten Tumor von Pflaumengröße. In der linken Glutaealgegend etwas hinter und unter dem Trochanter zeigt sich eine plumpe Geschwulst, in der sich neben weichem, nachgiebigem Gewebe mehrere derbe, wallnußgroße, druckempfindliche

Knoten fühlen lassen. Die ganze Neubildung sieht einem mit Steinen gefüllten, halbzugeschnürten Tabaksbeutel ähnlich und mißt an ihrer Basis 14 cm, in der Höhe 15 cm und in der Breite 20 cm. Ein Tumor ragt etwas mehr als die andern hervor und ist auch stärker gerötet. Doch ist dies wohl auf den beim Sitzen unvermeidlichen Druck auf diese am meisten exponierte Stelle zurückzuführen. Das Gesäß erscheint in mäßigem Grade atrophisch. Die Reflexe sind beiderseits nicht verschieden, der Kniesehnenreflex ist gesteigert (klonisch verstärkt), Fußklonus angedeutet, Achillessehnenreflex gesteigert (klonischer Charakter), der Fußsohlenreflex lebhaft. Kein Babinski.

Beim Stehen mit geschlossenen Augen gerät Patient in deutliches Schwanken. Der Gang ist sehr langsam. Er geht mit kleinen Schritten, beugt Knie- und Hüftgelenk dabei sehr wenig und verläßt nur um Fingerbreite den Boden mit den Sohlen. Ein Stock in der rechten Hand dient als Stütze, mit der linken Hand sucht er gerne an der Wand oder am Treppengeländer einen weiteren Halt auf seinen kurzen Gängen.

Die Sensibilität der Haut ist nicht gestört, auch nicht in den neoplastischen Partien. Scharfe und stumpfe Berührungen werden ebenso wie Kälte und Wärme richtig empfunden und angegeben. Es besteht geringes vasomotorisches Nachröten.

Das Röntgenbild erklärt die weiter oben schon festgestellte Verdickung des linken distalen Oberarmendes. Hier findet sich nämlich hart über der die beiden Epikondylen verbindenden Linie, beginnend im Humerus, ein rundliches Loch, dessen Längsachse etwas größer als dessen Querachse ist. Der Gelenkteil des Humerus selbst stellt sich als rundlicher Zapfen dar und ist

dünner als normal. Dagegen erscheint das zugehörige Stück der Ulna stark verdickt, bezw. vergrößert, soweit es das Olecranon und den Processus coronoideus betrifft. Die Ulna ist ferner in ihrem obersten Viertel durch ein keilförmig anwachsendes, akzessorisches Stück der Corticalis an der Beugefläche verdickt. Die Spongiosa zwischen Gelenkfläche, Processus coronoideus und Olecranon ist verdünnt. Der Radius ist in seinem proximalen Teil ebenfalls verändert und außerdem verlagert. Das Köpfchen ist verbreitert und pilzartig gebogen. Der mittlere Teil der Konvexität ist gegen das Loch im Humerusende gerichtet. Der Radius ist also weiter als normal von der Ulna entfernt. Sein Hals ist in die Länge gezogen und verdünnt, seine Tuberositas für den Ansatz der Bicepssehne ungewöhnlich stark entwickelt. Der dem Gelenk zunächstliegende Teil des mißbildeten Radiusköpfchens ragt zur Hälfte seiner Ausdehnung in ein streifiges Gebilde von Dütenform, das wohl als Rest des Lig. annulare radii aufzufassen ist.

Bezüglich der Entstehung der eben beschriebenen Mißbildungen müssen wir die Veränderungen am unteren Humerusende als das Primäre ansehen. Ihre Entstehung ist wohl zweifellos in die Fötalperiode zu verlegen. Nach Gegenbaur (Bd. I, p. 270) besteht „ein solch knöcherner Kanal“ bei vielen Säugetieren. Es ist nun anzunehmen, daß infolge der veränderten anatomischen Verhältnisse eine gewisse Schwäche des Knochenendes besteht. Ein Fall, Zug oder Stoß im postfötalen Leben bringt den Radius aus seiner wohl ohnehin nicht besonders festen Verbindung mit dem Humerus und zur Luxation des Radiusköpfchens nach vorne. Die nötige entsprechende Behandlung findet nicht statt und so kann der Radius infolge des fehlenden Gegendrucks in

der Längsrichtung weiter wachsen. So ließe sich einerseits die Verlängerung des Collum, andererseits die Pilzform des capitul. radii erklären.

Die Angabe des Patienten, er habe an „Erbsyphilis“ gelitten, ist wohl nur mit größter Vorsicht aufzunehmen. Er hat das Bestreben, sich wichtig zu machen und mit seinen Kenntnissen zu renommieren. In dieser Absicht gibt er zuweilen nachweislich Falsches an. So z. B. will er als Junge den Vorderarm gebrochen und die Fraktur selbst reponiert haben. Ohne festen Verband, nur unter kalten Umschlägen sei die Heilung vor sich gegangen. Ganz abgesehen von der offenbaren Unwahrscheinlichkeit dieser Angabe läßt das Röntgenbild auch nicht die geringste Veränderung an der angegebenen Stelle erkennen. Für die Annahme einer hereditären Lues könnte geltend gemacht werden einmal der von ihm behauptete Lebenswandel seiner Mutter, zum andern käme die Ausbuchtung der oberen Schneidezähne in Betracht. Schließlich wäre an einen ätiologischen Zusammenhang von der Narbe am Hinterkopf mit den im 19. Lebensjahr auftretenden Kopfschmerzen zu denken. Demgegenüber ist festzuhalten, daß die Tatsache einer mütterlichen Lues nicht objektiv nachweisbar ist, besonders ist dem N. nichts von einer Fehlgeburt bekannt. Die Erscheinung an den oberen Schneidezähnen wäre wohl ein, aber auch das einzige Merkmal der Hutchinsonschen Trias, ist aber viel einfacher darauf zurückzuführen, daß der stark rauchende Patient seine kurze Pfeife mit diesen Zähnen zu halten pflegt. Zudem ist ja in diesem Alter die luetische Ausbuchtung durch Abschleifung gewöhnlich wieder verschwunden. Die Narbe am Hinterkopf ist weder nach Aussehen noch nach Lokalisation beweisend genug für Lues. Auch

würden seine Zeitangaben nicht stimmen. Die Abheilung der offenen Stelle verlegt er in das 17. Lebensjahr, während er ausdrücklich die heftigen Kopfschmerzen ins 19. datiert. Naheliegend erscheint bei dem Charakter des N. die Annahme, daß er gelegentlich einer Demonstration in ärztlichem Kreise von der Eventualität einer derartigen Belastung reden hörte und in der Folge, um sich noch interessanter zu machen, Möglichkeit und Tatsache gerne verwechselte.

Fassen wir nun das eben beschriebene Krankheitsbild kurz zusammen, so finden wir an unserm Patienten Hauttumoren und die beiden Arten von Pigmentation vertreten. Die Mißgestaltung des linken Arms bietet hinsichtlich der Weichteile das Bild der Pachydermatocele (Elephantiasis fibromatosa), die Knochenveränderungen entsprechen hier, sowie außerdem auch am Kopf der Lehre Adrians von den Skelettabnormitäten bei dieser Erkrankung. Ein weiteres Glied der Beweiskette ist (ebenfalls nach Adrian) der Schwachsinn mäßigen Grades. Daß Heredität hier nicht nachweisbar ist, beweist noch nicht, daß sie fehlt, denn dem Patienten selbst kann die Tatsache doch recht wohl verborgen geblieben sein, daß eins seiner Eltern ähnliche Erscheinungen aufwies, besonders wenn dies nur in mäßigem Grade der Fall war.

Die Frage nach der Entstehung des Leidens, soweit es die grob anatomischen Erscheinungen am linken Arm und den unsicheren Gang anbelangt, ist mit Bestimmtheit nicht zu beantworten. Einerseits könnte man an die Folgen einer alten zerebralen Kinderlähmung denken[1]), andererseits ließe sich nach v. Recklinghausen

[1]) Eine weitere Stütze der Annahme einer in früher Kindheit überstandenen meningitischen Erkrankung bilden die träge Pupillenreaktion und das Abweichen der Zunge nach rechts.

annehmen, daß die aus der Zeit des ersten Wachstums oder aus der Fötalperiode stammende Neurofibromatose sich auch an den Nervenstämmen etabliert habe. Die Veränderungen am Arm datieren jedenfalls z. T. also aus der Fötalzeit. Die Erscheinungen seitens der unteren Extremitäten wären mit dem zweiten Wachstum aufgetreten oder sind äußeren Einflüssen (Erkältungen?) zuzuschreiben, die etwa im 20. Lebensjahr einsetzend, ein Wachstum von Knoten an den hierhergehörigen größeren Nervenstämmen auslösten. Welche Rolle die in der Anamnese erwähnten äußerst heftigen Kopfschmerzen eventuell spielten, wagen wir nicht zu entscheiden.

Histologischer Befund.

Zwecks histologischer Untersuchung wurden einige Tumoren von geringer Größe exzidiert. Schon makroskopisch ließ sich auf dem Durchschnitt der deutliche Unterschied zwischen der Neubildung und ihrer Umgebung erkennen. Die Schnitte wurden gefärbt auf kollagene Fasern nach Weigert-van Gieson, auf elastische Fasern nach Weigert, auf Mastzellen nach Unna und auf Achsenzylinder und Nervenfasern nach Bielschowsky.

Die erstgenannte Methode läßt den Unterschied auch in der Färbung auffallen. Die Fasern sind heller und feiner gefärbt, dichter gelagert und von anderer Anordnung. Das ganze Gewebe erscheint kernreicher. Innerhalb der Neubildungen zeigen sich die Schweiß- und Talgdrüsen teilweise verlagert. Die Ausführungsgänge dieser drüsigen Organe erscheinen gestreckt, was sich unschwer mit dem Wachstum erklären läßt. Ebenso verhält es sich mit den Blutgefäßen.

Elastische Fasern gehen aus der Umgebung in die

Neubildung über und sind in der Peripherie häufig, im Zentrum dagegen nur vereinzelt anzutreffen.

Die von Unna beschriebenen Mastzellen lassen sich nicht mit völliger Sicherheit nachweisen.

Die Nervenfasern sind erhalten und teils im Längsschnitt, teils im Querschnitt sichtbar.

Schließlich wäre noch der von Hürthle und Nauwerck erwähnten Spaltbildung zwischen Tumor und normalem Gewebe zu gedenken. Spalträume finden sich wohl auch bei unseren Schnitten vor, es bleibe aber dahingestellt, ob sie nicht infolge von Schrumpfung bei der technischen Behandlung entstanden sind.

Ernährungsstörungen der die Neubildung bedeckenden Haut bieten sich nicht dar.

Differentialdiagnostisch kommt bei einem solch ausgesprochenen Krankheitsbild, wie es der oben beschriebene Fall von Neurofibromatose darbietet, kein anderer Zustand in Betracht. Dagegen ließe sich besonders in Bezugnahme auf die Mißbildung der linken oberen Extremität im ersten Augenblick auch an Akromegalie denken, die in der Tat eine bemerkenswerte Analogie zur Neurofibromatose bildet. Ausschalten aber müssen wir die Möglichkeit, einen Fall von Akromegalie vor uns zu haben im Hinblick auf die Tatsache, daß bei unserem Patienten eine Veränderung seitens der Hypophyse wie der Schilddrüse nicht nachzuweisen ist. Zudem handelt es sich nach v. Recklinghausen bei der Akromegalie wesentlich um eine unverhältnismäßige Größenentwicklung der gipfelnden Teile des Körpers nach Abschluß des allgemeinen Körperwachstums, was bei unserem Patienten ebenfalls nicht zutrifft. Auch ist Akromegalie nicht einseitig. Gemeinsam ist beiden Krankheitserscheinungen aber der primär neurotische

Ursprung, wodurch die Frage nach dem Grund beider Erscheinungen noch interessanter wird.

Die Differentialdiagnose mit Lepra ausführlich zu besprechen, erscheint im Hinblick auf den in Betracht kommenden Landstrich, der nachgewiesenermaßen frei von dieser Krankheit ist, zwecklos. Indessen sei es uns, da wir vor wenigen Jahren einen aus Brasilien kommenden Fall dieser Krankheit zu beobachten Gelegenheit hatten, vergönnt, mit kurzen Worten darauf einzugehen.

Zu Zweifeln könnte Anlaß geben die Knotenbildung, der Sitz der Neubildungen in den unteren Schichten der Cutis, die Art des primären Wachstums und die elephantiastischen Erscheinungen. In wirklich schwer zu entscheidenden Fällen böte neben der sehr ins Gewicht fallenden Anamnese einerseits die histologische Untersuchung auf Neurofibrome, andererseits der bakteriologische Nachweis von Leprabazillen die Grundlage zur sicheren Diagnose.

Die Therapie kann nur eine operative sein und muß in Anbetracht der großen Menge von Erscheinungen auf diejenigen Tumoren beschränkt bleiben, die das Gesicht in besonderem Maße entstellen, wie bei dem Tumor über dem linken Auge, oder an anderen Regionen des Körpers durch Sitz und Größe dem Patienten lästig werden. Die Prognose wird beeinträchtigt durch zwei Möglichkeiten: Erstens durch das Vorkommen maligner Degeneration — Übergang in Sarkom — wie z. B. Westphalen berichtet. Zweitens können sich ähnliche Geschwülste in inneren Organen oder an lebenswichtigen Nerven (N. vagus) oder in den Nervenwurzeln lokalisieren, so daß es zu einer Kompression des Rückenmarks kommen kann. Ferner wäre noch in Betracht

zu ziehen, daß manchmal durch Traumen Ulcerationen der Geschwülste und bei gestielten Fibromen Gangrän und spontaner Abfall eintreten.

Bei bettlägerigen Kranken ist die Gefahr des Dekubitus besonders groß, denn die Neubildungen verbieten von selbst das Liegen auf den durch sie stärker in Mitleidenschaft gezogenen Körperseiten und außerdem ist die über den einzelnen Knoten gespannte Haut bedeutend empfindlicher. Eine höchst sorgsame Pflege der Haut und ein stetiger Schutz der gefährdeten Stellen erscheint bei bettlägerig werdenden Kranken dieser Art als unerläßlich, wird sich aber bei der Masse von Erscheinungen besonders bei körperlich herabgekommenen Patienten nur schwer erfolgreich durchführen lassen.

Zum Schluß erlaube ich mir, Herrn Professor Dr. Hauser für die gütige Übernahme des Referates, sowie Herrn Kgl. Direktor Dr. Eccard und Herrn Kgl. Oberarzt Dr. Dehler für freundliche Überlassung des Falls und liebenswürdige Anregung zu dieser Arbeit meinen ergebensten Dank auszusprechen.

Literatur.

Adrian, Die multiple Neurofibromatose. Zentralbl. f. d. Grenzgeb. d. Med. u. Chir. 1903.

Borst, Die Lehre von den Geschwülsten 1902.

Feindel et Oppenheim, Sur les formes incomplètes de la neurofibromatose (la maladie de Recklinghausen). Arch. gén. de Méd. 1898.

Herczel, Fibrome und Sarkome der peripheren Nerven. Beitr. z. path. Anat. u. allg. Path. v. Ziegler u. Nauwerck 1890.

Hürthle u. Nauwerck, Beiträge zur Kenntnis des Fibroma moll. und der kongenitalen Elephantiasis. Ebenda 1886.

Jordan, Pathol. anatom Beiträge zur Elephantiasis congen. Ebenda 1890.

Kriege, Über das Verhalten der Nervenfasern in den multiplen Fibromen der Haut und den Neuromen. Virchows Arch. C. VIII, 1887.

Lahmann, Die multiplen Fibrome in ihrer Beziehung zu den Neurofibromen. Ebenda C. I, 1885.

Pomorski, Ein Fall von Rankenneurom der Interkostalnerven mit Fibroma moll. und Neurofibromen. Ebenda C. XI, 1888.

v Recklinghausen, Über die multiplen Fibrome der Haut und ihre Beziehungen zu den multiplen Fibromen. Festschr. f. R. Virchow, 1882.

Schmidts Jahrbücher 1880—1911.

Soldau, Über die Beziehungen der Pigmentmäler zur Neurofibromatose. Arch. f. klin. Chir. 1899.

Unna, Histopathologie der Hautkrankheiten 1894.

Verocay, Zur Kenntnis der Neurofibrome. Beitr. z. path. Anat. u. allg. Path. 1910.

Virchow, Die krankhaften Geschwülste.

Westphalen, Multiple Fibrome der Haut und der Nerven mit Übergang in Sarkom und Metastasenbildung. Virchows Arch. C. X, 1887.

Derselbe, Multiple Fibrome der Haut und der Nerven und Ganglien mit Übergang in Sarkom. Virchows Arch. C. XIV, 1888.

Wolff, Ein Fall von Neurofibromatose. Wachstum und Neuauftreten in der Gravidität. Beitr. z. Geburtsh. und Gynäkologie 1901.

Lebenslauf.

Verfasser dieser Arbeit, Hermann Adolf Staehler, evangelischer Konfession, wurde am 25. Mai 1878 zu Bergzabern als Sohn des praktischen Arztes Dr. Alfred Staehler geboren.

Seine Ausbildung erhielt er an der Volksschule und der Lateinschule seines Heimatsortes und besuchte in der Folge das humanistische Gymnasium in Neustadt a. H., das er im Herbst 1899 mit dem Zeugnis der Reife verließ, um seiner Dienstpflicht mit der Waffe beim 4. Badischen Infanterieregiment Prinz Wilhelm Nr. 112 zu genügen.

1900 wurde er in der medizinischen Fakultät der Friedrich-Alexanders-Universität Erlangen immatrikuliert, bestand 1902 die ärztliche Vorprüfung, setzte während des Sommersemesters 1903 seine Studien an der Christian-Albrechts-Universität in Kiel fort und beendigte sie, im Herbst 1903 in der medizinischen Fakultät der Kaiser-Wilhelms-Universität in Straßburg immatrikuliert, 1906 mit der ärztlichen Prüfung.

Während seiner Studienzeit besuchte er die Vorlesungen folgender Herren Professoren:

In Erlangen: Fischer, Fleischmann, Geßner, Gerlach, Graser, Hauser, Hermann, Penzoldt, Rosenthal, Solereder, Schultz, Wiedemann.

In Kiel: Helferich, Heller, Petersen.

In Straßburg: Fehling, Forster, Fürstner, Landolt, Laqueur, Kohts, v. Krehl, Madelung, Naunyn, v. Recklinghausen, Schmiedeberg, Wolff.

Allen diesen Herren, seinen hochverehrten Lehrern, spricht Verfasser seinen ehrerbietigsten Dank aus.